FUNDACJA ANWIL dla Włocławka

MEDYCZNY UNIWERSYTET TRZECIEGO WIEKU WE WŁOCŁAWKU

Stomia wstydliwy problem.

Teresa Siemianowska

Budowa i czynności jelit

Przewód pokarmowy człowieka rozpoczyna się w jamie ustnej i poprzez gardło, przełyk, żołądek, dwunastnicę, jelito cienkie, grube i odbytnicę kończy się odbytem.

Można go podzielić na 2 odcinki:

- górny;
- dolny.

Dolna część przewodu pokarmowego składa się z następujących elementów:

- jelita cienkiego (1)
- okrężnicy (2)
- odbytnicy (3)
- odbytu (4)

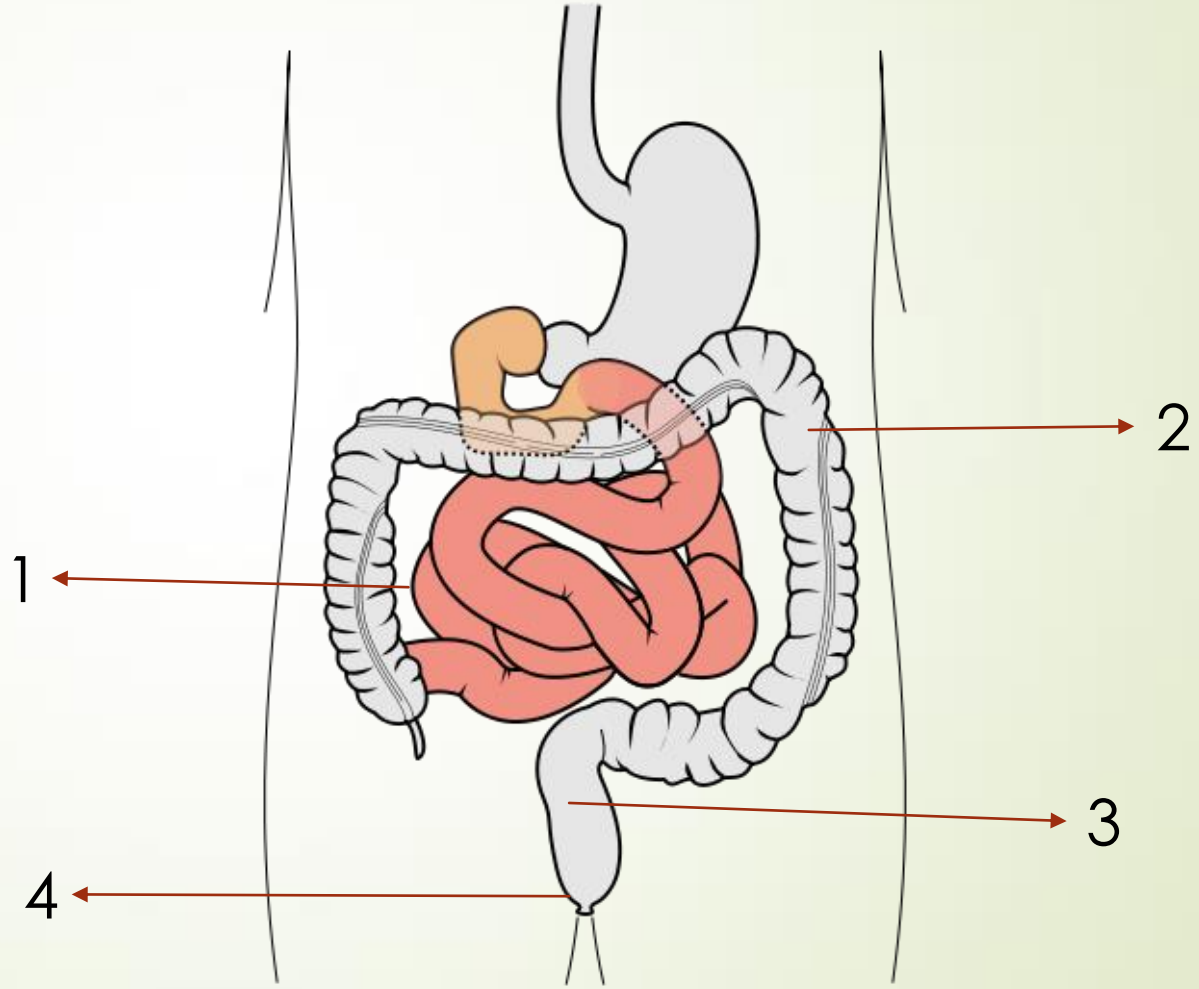

Jelito cienkie

⇨ Jelito cienkie – znajduje się w centralnej części jamy brzusznej i łączy żołądek z okrężnicą.

- Długość jelita cienkiego wynosi 4-5 m.
- Składa się z 3 odcinków: dwunastnicy, jelita czczego i krętego.
- W jelicie cienkim zachodzą głównie procesy trawienia i wchłaniania.

Dochodzi w nim do:

⇨ – trawienia węglowodanów, białek i tłuszczów;

⇨ – wchłaniania składników odżywczych do krwioobiegu.

Jelito grube

- Jelito grube ma 1,5 – 2 m. długości.
- Rozpoczyna się w prawym dole biodrowym (*kątnica*), biegnie ku górze (*wstępnica*), dalej w poprzek jamy brzusznej na lewą stronę (*poprzecznica)* i w dół po stronie lewej (*zstępnica* lub *esica*). Następnie przechodzi w odbytnicę i kończy się odbytem.

- Do głównych czynności jelita grubego należą:

– wchłanianie wody, elektrolitów i witamin;

– utrzymywanie wzrostu bogatej flory bakteryjnej;

– formowanie, gromadzenie i okresowe wydalanie kału.

Układ moczowy- budowa i funkcje

Głównym zadaniem układu moczowego jest oczyszczanie organizmu ze zbędnych produktów przemiany materii, przez ich wydalanie w postaci moczu – z jednoczesnym utrzymaniem odpowiedniej ilości płynów ustrojowych w równowadze.

Układ moczowy człowieka składa się z nerek (1), które jako narząd parzysty wytwarzają mocz, oraz z dróg wyprowadzających: moczowodów (2), pęcherza moczowego (3) i cewki moczowej (4).

Wskazania do wyłonienia przetoki jelitowej

Stomię jelitową wykonuje się:

- ze wskazań nagłych, gdy operacja jest zabiegiem ratującym życie;
- w trakcie planowanego zabiegu operacyjnego.

Stomia – informacje ogólne

- **Stomia** (przetoka jelitowa, odbyt brzuszny)

Stomie jelitowe można podzielić na dwie duże grupy:

stomie odbarczające — istotą jest odprowadzenie treści pokarmowo-kałowej poza organizm drogą różną od fizjologicznej

stomie odżywcze — są to połączenia narządów rurowych ze skórą służące do podawania treści pokarmowej drogą inną niż fizjologiczna.

W Polsce corocznie wyłania się ok. 7000 stomii.

Szacuje się, że wśród nas żyje 50 tysięcy osób ze stomią.

Wskazania do wyłonienia stomii

O wskazaniach decydują:

- choroba podstawowa i jej lokalizacja w obrębie przewodu pokarmowego;
- brak innych możliwości leczenia;
- stan ogólny chorego i choroby współistniejące;
- obecność i zaawansowanie zapalenia otrzewnej;
- doświadczenie zespołu operacyjnego.

Kryteria podziałów stomii

Kryterium czasu

- Podział ze względu na okres życia ze stomią
- definitywna - pozostaje do końca życia, wykonana jako ostateczne zakończenie leczenia. Nie ma możliwości odtworzenia normalnej drogi wydalania stolca, gdyż zwieracze odbytu zostały wycięte wraz ze zmianą chorobową lub są trwale uszkodzone
- czasowa - istnieje możliwość przywrócenia ciągłości przewodu pokarmowego, gdy zwieracze pozostały nienaruszone i istnieje możliwość przywrócenia fizjologicznego wydalania stolca, jeżeli nie nastąpi dalszy rozwój choroby lub inne przyczyny nie uniemożliwią takiego postępowania;

Podział ze względu na miejsce wykonania

Ileostomia (na jelicie cienkim) to połączenie światła jelita cienkiego ze skórą. Prawidłowa ileostomia powinna być wypukła ponad skórę na 2,5 – 3 cm (najczęściej lokalizuje się ją po prawej stronie w dół od pępka). Ileostomia zawsze wydziela treść płynną, bogatą w enzymy, która jest drażniąca dla skóry. Nigdy nie będzie to treść przypominająca prawdziwy kał.

Wskazania do ileostomii:

- uszkodzenie jelita grubego w następstwie urazów lub niedrożności,
- zmiany w skutek niedokrwienia jelit,
- nieswoiste zapalenie jelit (wrzodziejące zapalenie jelit, choroba Leśniowskiego-Crohna)
- niedrożność mechaniczna jelita grubego, mnoga polipowatość rodzinna.

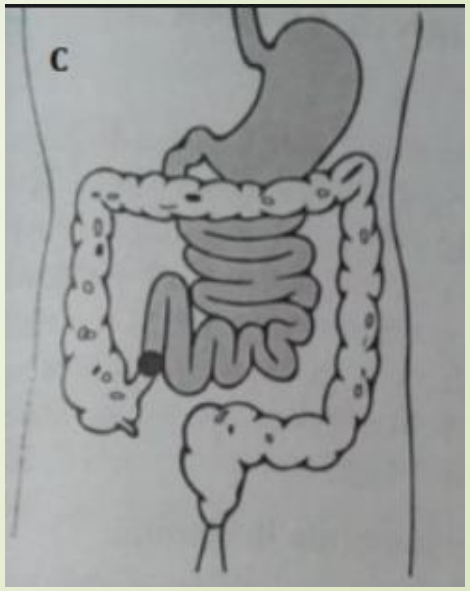

Kryterium poziomu jelita, na którym wykonano przetokę

Kolostomia (na jelicie grubym) jest to połączenie światła jelita grubego ze skórą. Lokalizuje się ją po zazwyczaj po lewej stronie. Istnieją również inne lokalizację na kolostomię, górna część brzucha lub dolna cześć po stronie prawej. Prawidłowo ukształtowana przetoka na jelicie grubym powinna być wypukła ponad skórę na 1–1,5 cm. Kolostomia wydziela w zasadzie treść kałową. Treść bardziej płynna może pojawić się w okresie biegunek na przykład w czasie chemioterapii.

Główne wskazania do kolostomii:

- niedrożność mechaniczna jelita (najczęściej wywołana przez nowotwór);
- nowotwór okrężnicy (głównie odbytnicy);
- urazy jelita grubego;
- choroby zapalne jelita.

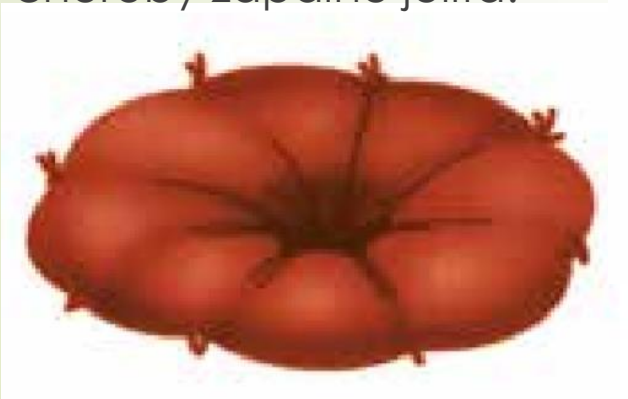



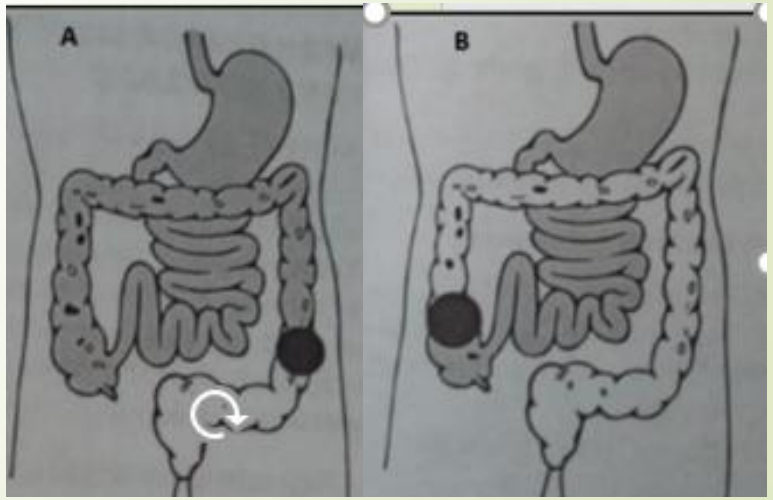

Podział ze względu na ukształtowanie stomii:

- **stomia jednolufowa**, końcowa – ujście przewodu pokarmowego kończy się na powłokach jamy brzusznej, a pozostała część jest wycięta lub zaszyta na ślepo. Jelito jest w czasie preparowania przecinane poprzecznie, a jego koniec proksymalny wszywany w powłoki. Odcinek dystalny jest usuwany (operacja Milesa) lub zamykany i ma wtedy łączność z odbytem (operacja Hartmana)
- **stomia dwulufowa**, boczna w której jeden otwór jest końcowym odcinkiem jelita, a drugi otwór jest naturalną drogą do odbytu. — jelito nie jest przecinane w czasie preparowania, a jego pętla jest wszywana w powłoki i dopiero wtedy następuje otwarcie światła. Uzyskuje się zatem dwa otwory, proksymalny służący do pasażu treści jelitowej na zewnątrz oraz otwór stanowiący drenaż odcinka dystalnego. Najczęściej są to stomie odbarczające w niedrożności spowodowanej nieoperacyjnym guzem odbytnicy

1. Stomia jednolufowa

2. Stomia dwulufowa

Przetoka moczowa

Urostomia - w tym rodzaju stomii zabieg polega na połączeniu obu moczowodów ze ścianą brzucha. Moczowody można połączyć bezpośrednio ze ścianą brzucha lub poprzez wstawkę z jelita cienkiego.

Przetoka moczowa

- **Wskazania do wytworzenia urostomii (przetoki moczowej)**
- Choroby nowotworowe(pęcherza moczowego, gruczołu krokowego lub dróg rodnych)
- Utrudniony odpływ moczu z nerek z powodu kamicy nerkowej lub ucisku z zewnątrz np. guz nowotworowy
- Urazy narządów układu moczowego
- Niektóre postaci dysfunkcji neurogennej pęcherza moczowego
- Powikłania pooperacyjne
- Zmiany powstałe na skutek napromieniowania(popromienne przetoki pęcherzowo- pochwowe, zwężenia moczowodów czy popromienna marskość pęcherza moczowego)

Urostomia

- Urostomia jest wilgotna, zazwyczaj ma kolor jasnoróżowy, podobny do wnętrza jamy ustnej. Urostomia zwykle nie jest unerwiona, zatem nie odczuwa się na niej bólu. Jest dobrze ukrwiona, więc może nieznacznie krwawić przy dotknięciu. Ponieważ jest wykonana z fragmentu jelita, może produkować śluz, który możesz zauważyć w moczu zebranym w woreczku urostomijnym – w postaci nitkowatej substancji.

Zasady prawidłowego wyprowadzenia stomii:

- prawidłowa lokalizacja;
- odpowiedni kanał w powłokach brzusznych;
- brak napięcia jelita;
- przyszycie krezki jelita do ściany jamy brzusznej (z pominięciem naczyń);
- wywinięcie śluzówki jelita i przyszycie jej do skóry;
- dobre ukrwienie jelita.

Konsekwencje wyłonienia stomii u chorego:

- fizjologiczne – utrata kontroli nad wydalaniem gazów i stolca;
- fizyczne – zmiana obrazu ciała;
- psychiczne – poczucie straty, bezradności, zagrożenia życia;
- społeczne – zaburzone funkcjonowanie rodzinne, zawodowe i społeczne.

Powikłania stomii – wprowadzenie

Powikłanie stomii jelitowych to stan chorobowy, który wynika z nieprawidłowo wykonanego zabiegu lub niewłaściwej pielęgnacji wyłonionej przetoki.

Główną przyczyną występowania powikłań jest:

- niedoskonała technika operacyjna;
- brak przygotowania do zabiegu operacyjnego;
- brak wiedzy i umiejętności pacjenta w zakresie prawidłowej pielęgnacji stomii.

Powikłania mogą mieć charakter:

1. miejscowy
2. ogólnoustrojowy

Powikłania miejscowe

Powikłania miejscowe dzielimy na:

- dermatologiczne
- chirurgiczne (wczesne i późne)

Powikłania dermatologiczne

- mogą pojawić się w ciągu kilku dni lub tygodni po zabiegu operacyjnym;
- są wynikiem nieprawidłowej pielęgnacji lub niewłaściwego stosowania sprzętu stomijnego.
- najczęściej występujące u pacjentów ze stomią;

Miejscowe powikłania dermatologiczne

Do miejscowych powikłań dermatologicznych należy

Zapalenie skóry wokół stomii z powodu wycieku treści jelitowej- kontaktowe zapalenie skóry;

Zapalenie skóry występuje w przypadku:

- Nieprawidłowo dobranego sprzętu
- Błędów technicznych popełnianych podczas zabezpieczania stomii
- Wyłonienia stomii w nieodpowiednim miejscu
- Niewłaściwie wykonana stomia
- Używanie drażniących środków myjących
- Stosowanie zbyt wielu środków pielęgnacyjnych na skórę pod sprzętem stomijnym

Alergiczne zapalenie skóry

Alergiczne zapalenie skóry to reakcja alergiczna na jeden ze składników sprzętu stomijnego. Charakteryzują je:

- zmiany zapalne występujące na całej powierzchni skóry, która styka się ze sprzętem (np. pod płytką);
- czerwona, swędząca skóra – mogą pojawić się pęcherze wypełnione płynem,

W przypadku wystąpienia reakcji trzeba wyeliminować czynnik sprawczy (wystarczy zmienić sprzęt).

Zmiany rozrostowe wokół stomii

- Jest to reakcja skóry na przewlekłe drażnienie przez sprzęt stomijny, a także przez wyciek stolca.
- Zmiany te wyglądają jak guzki, brodawki czy grudki. Mogą wystawać ponad skórę, są bolesne i często krwawią.
- Leczenie polega na zlikwidowaniu podstawowego problemu, jakim jest podciekania stolca.
- Należy ocenić czy sprzęt jest odpowiednio dobrany, czy otwór jest prawidłowo wycięty.
- Można zastosować 30% Argentum Nitricum lub usunąć zmiany.

Powikłania chirurgiczne wczesne

Powikłania chirurgiczne wczesne – są to powikłania, które występują do 30 dni po zabiegu operacyjnym.

Do najczęstszych należą:

Obrzęk stomii – występuje dość często w bezpośrednim okresie pooperacyjnym. Przyczyną może być zbyt wąski kanał w powłokach brzusznych, który uciska na naczynia krwionośne odżywiające stomię i powoduje obrzęk błony podśluzowej. Obrzęk zwykle mija samoistnie.

Skuteczną metoda zniwelowania problemu może być zastosowanie przymoczków z 3% kwasu bornego lub 10% roztworu glukozy przez kilka dni.

Powikłania chirurgiczne wczesne

Krwawienie z błony śluzowej stomii

- Powierzchniowe krwawienie z błony śluzowej zdarza się często, ale jest niegroźne. Spowodowane może być podrażnieniem śluzówki przez sprzęt stomijny lub jej wysychaniem. Aby zapobiec takim powikłaniom, zaleca się częste natłuszczanie.
- Krwawienie, którego przyczyną jest mechaniczne uszkodzenie śluzówki, najczęściej ustaje samoistnie. Może być zatrzymane przez uciśniecie palcem lub poprzez założenie opatrunku z adrenaliną.
- Krwawienie może pojawić się podczas oddzielania się martwiczych tkanek spowodowanych niedokrwieniem stomii.

Powikłania chirurgiczne wczesne

Niedokrwienie stomii

- Powikłanie to często obserwujemy w przypadku stomii na jelicie grubym.
- Przyczyną może być nieprawidłowe przygotowanie jelita do wyłonienia, a co za tym idzie niedostatecznym jego ukrwieniem.
- W celu monitoringu tego powikłania wykorzystuje się worki przezroczyste.
- Kiedy po 3 – 7 dniach śluzówka przyjmuje jaśniejsze zabarwienie, ryzyko mija. Nie ma wówczas wskazań do interwencji chirurgicznej.
- Pojawienie się czarnych ognisk oraz brak krwawienia po nakłuciu może świadczyć o martwicy.

Powikłania chirurgiczne wczesne

Martwica stomii

- Jest następstwem ostrego niedokrwienia.
- Ostre niedokrwienie i postępująca martwica to powikłanie, w którym sposób postępowania jest zależny od rozległości i umiejscowienia zmian.
- Jeśli martwica dotyczy części stomii, należy wykonać nekrektomię (usunięcie tkanek martwiczych).
- Gdy zmiana dotyczy większego fragmentu stomii, wykonuje się nekrektomię z jej plastyką.
- Kiedy martwica obejmuje całą stomię, to po usunięciu tkanek martwiczych należy stomię wykonać od nowa, gdyż może dojść do wciągnięcia i wpadnięcia stomii.

Powikłania chirurgiczne wczesne

Wciągnięcie i wpadniecie stomii

- Występowanie tego powikłania wiąże się ze zbyt dużym napięciem jelita w trakcie operacji.
- Niewielkie wciągniecie wymaga zaopatrzenia w odpowiedni sprzęt stomijny.

Powikłania chirurgiczne wczesne

Brak zrostu śluzówkowo – skórnego

- Przyczyną tego powikłania jest nieodpowiednie zbliżenie skóry i śluzówki wyłanianego jelita.
- Opóźniony zrost może być także spowodowany przyczynami natury ogólnej, tzn. wyniszczeniem chorego, chorobami metabolicznymi.

Powikłania chirurgiczne późne

Powikłania chirurgiczne późne ujawniają się kilka miesięcy lub kilka lat po zabiegu. Należą do nich:

Zwężenie lub niedrożność stomii

- Jest to bardzo groźne powikłanie. Występuje wtedy, gdy światło jelita staje się wąskie i sztywne. Przyczyną może być zbyt mały otwór w skórze przy wyłonieniu stomii, uszkodzenie tkanek w trakcie radioterapii, martwica stomii czy choroba Leśniowskiego-Crohna.
- Zwężona stomię można poszerzyć palcem lecz na krótko.
- Duże zwężenie prowadzące do niedrożności wymaga interwencji chirurgicznej.
- zwężenie stomii jest często następstwem wcześniejszego niedokrwienia. Następuje powolne zwężanie otworu stomijnego na skutek procesów zapalnych w samym jelicie, a także w tkance podskórnej i skórze. Stomia powinna bez trudu przepuszczać palec wskazujący. Zwężenie jest również wskazaniem do konsultacji z chirurgiem. Jeżeli dochodzi do utrudnienia wypróżnienia, należy wykonać zabieg korekcyjny;

Powikłania chirurgiczne późne

Wypadanie stomii

- Objawia się wysuwaniem śluzówki jelita z otworu stomijnego, co powoduje wydłużenie stomii od kilku do kilkunastu cm.
- Wypadanie stomii znacznie utrudnia pielęgnację przetoki oraz dopasowanie sprzętu.
- Częściej występuje u dzieci i w kolostomii pętlowej.
- Czynnikami, które predysponują do wystąpienia tego powikłania są: znaczna nadwaga, rozciągnięte, zwiotczałe powłoki brzuszne, duży stopień wyniszczenia, wiek chorego i przewlekłe zaparcia
- wypadanie stomii - objaw ten bardzo niepokoi pacjentów. Występują tu często kłopoty z zaopatrzeniem stomii, odklejanie płytek i worków. Często wypadaniu przepuklina okołostomijna. Jest to wskazaniem do konsultacji chirurgicznej. Jeżeli dochodzi do zaburzeń wypróżnienia, należy wykonać zabieg korygujący;

Powikłania chirurgiczne późne

Stomia wklęsła (wciągnięta)

- to taka stomia, która zapadła się poniżej poziomu skóry,
- jest częstym i uciążliwym powikłaniem,
- przyczyną może być niedokrwienie i martwica, a także przede wszystkim szybki przyrost masy ciała u operowanych pacjentów.

Powikłania chirurgiczne późne

Przepuklina okołostomijna

- Jest to powikłanie chirurgiczne, które występuje najczęściej.
- Przyczyną przepukliny może być zbyt duży otwór stomijny w powłokach brzusznych, niewydolność szwów powięziowych lub ropne zakażenie rany.
- Ze strony pacjenta do tego powikłania przyczyniają się: kaszel, zaparcia, palenie tytoniu zbyt intensywna praca fizyczna, dźwiganie ciężkich przedmiotów.
- To powikłanie dotyczy przeważnie osób, które posiadają kolostomię.

Powikłania chirurgiczne późne

- Przepuklina okołostomijna — występuje często po kilku latach od zabiegu. Jej objawy to uwypuklenie w okolicy stomii, powodujące deformację. Zazwyczaj pacjent ma kłopoty z zaopatrzeniem stomii, zwłaszcza założeniem płytki sprzętu dwuczęściowego. W tych przypadkach w początkowym okresie można zalecić używanie woreczków jednorazowych, których płytka jest bardziej elastyczna. Brak możliwości aplikacji sprzętu jest wskazaniem do operacji naprawczej z użyciem siatki z tworzywa sztucznego. Przepuklina może również powstać w bliźnie po operacji, a nie tylko przy stomii.

Powikłania chirurgiczne późne

Wznowa procesu chorobowego w stomii

- Powikłanie to jest spowodowane implantacją komórek nowotworowych w powłoki brzuszne.
- Przyczyną może być mało radykalne usunięcie jelita objętego naciekiem nowotworowym lub procesem nowotworowym.
- Rokowanie jest bardzo złe, operacja ma często charakter paliatywny.

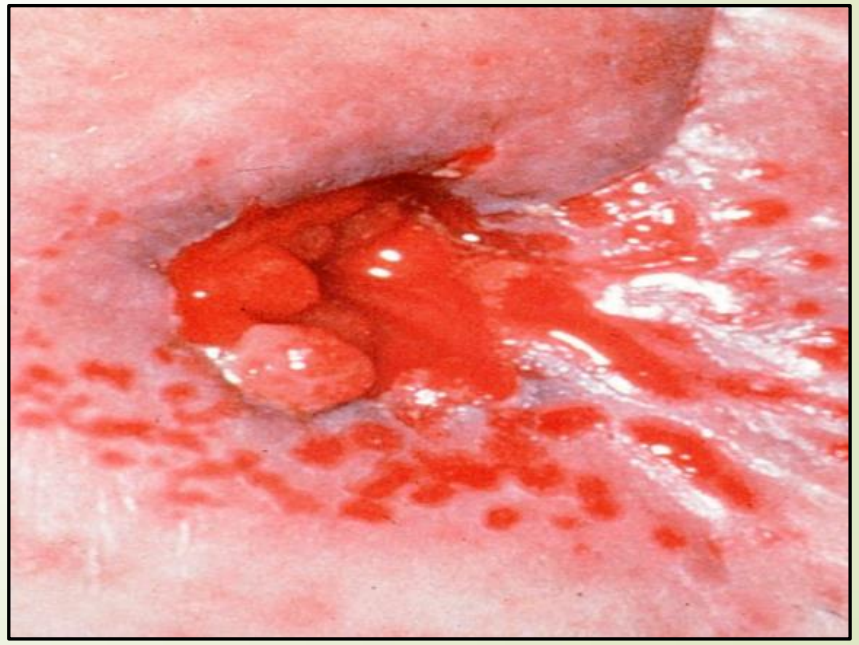

Zaburzenia ogólnoustrojowe

Zaburzenia ogólnoustrojowe

Metaboliczne:

- zakres powikłań metabolicznych, jakie mogą rozwijać się w następstwie wytworzenia stomii zależy od rozległości resekcji jelita oraz rodzaju stomii,
- największe zaburzenia powstają po wytworzeniu ileostomii.

Psychosocjalne:

- są bardzo trudnymi problemami, które mimo psychoterapii nie zawsze dają się rozwiązać,
- pacjenci przeżywają silny stres, który często doprowadza do występowania depresji, utraty motywacji społecznej, poczucia krzywdy lub złości.

Sprzęt stomijny

- Ważnym elementem warunkującym komfort codziennego funkcjonowania dla osoby ze stomią jest właściwy dobór sprzętu stomijnego zarówno bezpośredniego zaopatrzenia, jak i elementów dodatkowych.
- Podstawą zaopatrzenia stomii jest woreczek foliowy, do którego spływa treść jelitowa. Może on być umocowany na skórze w różny sposób.
- Stomia powinna być zaopatrzona już na bloku operacyjnym.

Typy sprzętu

Są trzy główne typy sprzętu do zaopatrzenia przetoki jelitowej

- jednoczęściowy
- dwuczęściowy
- synergiczny

- Producenci tworzą różne worki, które pacjenci dopasowują zgodnie z własnym zapotrzebowaniem.
- Worki są produkowane w różnych rozmiarach i wariantach np. w kolorze cielistym (maskują wydaliny) i przezroczystym (umożliwiają obserwację).

Sprzęt dwuczęściowy

- Zalecany jest w przypadku powikłań skórnych wokół stomii (rzadkie odklejanie umożliwia wygojenie podrażnienia).
- Płytki mogą mieć różne kształty.
- Występują również płytki do zaopatrywania stomii wklęsłej lub płaskiej.
- Mocuje się go na kilka dni (do tygodnia).

Sprzęt dwuczęściowy – cd.

- Do każdej płytki dobierana jest odpowiednia wielkość worka.
- Worek i płytka są łączone ze sobą plastikowym pierścieniem czy przylepcem.
- Wielkość otworu dopasowuje się palcami (płytka plastyczna) lub docina nożyczkami (płytka standardowa).
- W asortymencie występują też woreczki czy płytki z wyciętym już gotowym otworem (mogą z nich korzystać pacjenci w podeszłym wieku).

Sprzęt jednoczęściowy

- zaletą tego sprzętu jest fabryczne zespolenie płytki i worka,
- prosty w obsłudze,
- preferowany przez osoby aktywne(nie zawiera twardych elementów),
- ma zastosowanie przy zaopatrywaniu drenów w okresie pooperacyjnym,
- może pozostawać na skórze ok. 2 dni.

Sprzęt synergiczny

- Jest pośrednią wersją systemu jednoczęściowego i dwuczęściowego.
- Składa się z dwóch elementów, płytki pozbawionej plastikowego pierścienia oraz przyklejanego do niej worka.

Worki zamknięte i otwarte

- **Worki zamknięte** stosuje się, gdy nie ma potrzeby częstej zmiany worka (np. w kolostomii).
- **Worki otwarte** posiadają ujście w dolnej części, są zamykane na rzep. Worki te wykorzystuje się w ileostomii, gdzie zachodzi konieczność opróżniania zbiornika kilka razy dziennie.



Minicapy

Minicap to małe, okrągłe woreczki do zabezpieczenia kolostomii, stosuje się je po irygacji.

Odpowiedni dobór sprzętu stomijnego

- Odpowiedni dobór sprzętu stomijnego jest istotny do prawidłowego funkcjonowania pacjenta. Powinien:
  - być łatwy w obsłudze;
  - być nieprzepuszczalny dla wydalin;
  - chronić skórę wokół przetoki;
  - zabezpieczać przed odparzeniami i podrażnieniami;
  - nie krępować ruchu i w żaden inny sposób hamować aktywności życiowych;
  - zapewniać poczucie bezpieczeństwa i komfortu;
  - posiadać właściwą objętość.

Zaopatrzenie dodatkowe

- Pierścienie uszczelniające – służą do uszczelnienia stomii, zabezpieczenia przed podciekaniem, zwiększenia powierzchni klejącej płytki;
- Bielizna stomijna
- Pasy mocujące
- Pasy przepuklinowe
- Biżuteria stomijna

Pudry

- **Puder gojący**
  - gdy występują zmiany wysiękowe;
  - nadmiar pudru należy usunąć przed ponownym naklejeniem worka.

Pasta uszczelniająco–gojąca

- Pasta uszczelniająco–gojąca stosowana jest do wyrównania powierzchni skóry pod płytką lub workiem.

  Zmniejsza ryzyko podciekania treści jelitowej oraz przyspiesza gojenie podrażnień.

- Pasta gojąca – używa się jej w celu szybszego gojenia skóry wokół stomii. W odróżnieniu od pasty uszczelniająco-gojącej, należy ją usunąć przed przyklejeniem worka.

Akcesoria pomocnicze i kosmetyki

- Pianki i gaziki lub chusteczki nasączone płynem myjącym
  - skutecznie usuwają resztki pasty lub płytki,
  - należy zmyć bo pozostawiają tłustą warstwę.
- Gaziki z płynem ochraniająco – gojącym, tzw. „druga skóra" – zwiększa przyczepność worka.

Zaopatrzenie urostomii

- Sprzęt urostomijny jest to worek z przymocowanym do niego przylepcem, który przykleja się bezpośrednio do skóry wokół urostomii.
- Specjalny dwukomorowy worek do przetoki moczowej, zawierający zastawki antyzwrotne zapobiegające cofaniu się moczu, zakończony jest zamknięciem (zaworem spustowym), umożliwiającym odpuszczanie zebranego moczu bez konieczności zdejmowania worka.
- Worek urostomijny powinien być opróżniany z zebranego moczu kilka razy każdego dnia, a wymieniany na nowy według potrzeb. Ze względu na zmieniający się w czasie kształt i rozmiar urostomii, pacjenci najczęściej używają worków z przylepcem o minimalnym rozmiarze początkowym, najczęściej Ø13 mm, z możliwością docięcia otworu nawet do Ø60 mm. Pozwala to dopasować otwór w przylepcu dokładnie do kształtu i rozmiaru urostomii

Pielęgnacja urostomii - wskazówki

- Wymiana sprzętu stomijnego:
- Zawsze, gdy występują objawy podciekania
- Sprzęt jednoczęściowy wymieniamy codziennie, maksymalnie co 2 dni
- sprzęt dwuczęściowy – płytka co 3-4 dni, worek codziennie

Wymiana sprzętu urostomijnego

- Planowej wymiany sprzętu urostomijnego najlepiej dokonywać rano przed posiłkiem, mniejsze wydzielanie moczu
- Przed założeniem sprzętu poleć pacjentowi wykonanie kilku podskoków czy sprowokowanie odruchu kaszlowego w celu opróżnienia dróg moczowych
- Przed wymianą sprzętu najlepiej opróżnić worek z zawartości
- Zużyty sprzęt należy zutylizować zgodnie z zasadami segregacji
- Wymiany worka można dokonywać w pozycji stojącej lub leżącej w zależności od preferencji pacjenta i widoczności stomii
- Preferowane jest używanie środków do pielęgnacji skóry, ale na czystą , umytą i wysuszona skórę

Porady żywieniowe dla pacjentów ze stomią

- Jeść regularnie,
- Pić dużo płynów,
- Aby uniknąć zastoju treści jelitowej, dokładnie przeżuwać pokarm
- Zapytać pielęgniarkę stomijną lub dietetyka, czy przyjmować witaminy,
- Po operacji wprowadzać do diety po jednym nowym pokarmie, stopniowo, w małych ilościach. Jeżeli wystąpi jakiś problem (np. wzmożone wydalanie gazów,), można dokonać prostych korekt w swoim jadłospisie.
- **Co najważniejsze, czerpać przyjemność z jedzenia!**

Dieta w kolostomii

- **Posiadanie stomii nie powoduje ograniczeń w jedzeniu i nie jest konieczne stosowanie specjalnej diety. Jednak należy przestrzegać pewnych zasad:**

- pić dużo płynów (ok.2 l na dobę),
- stosować dietę zdrową i urozmaiconą,
- jeść regularnie,
- wyeliminować pokarmy wzdymające (groch, kapusta),
- dbać, aby pokarmy były zawsze świeże,
- jeść dużo ryb, owoców i warzyw,
- jeść powoli, starając się dokładnie żuć pokarm.

Dieta w ileostomii

- Ponieważ przewód pokarmowy z ileostomią jest o wiele krótszy (brak j. grubego) mogą być problemy z trawieniem niektórych pokarmów.
- Ważne aby uzupełniać elektrolity, ponieważ tracimy więcej płynów.
- Nie należy zatrzymywać wydzielania treści poprzez redukcję wypijanych płynów i spożywanych pokarmów, ponieważ można doprowadzić do odwodnienia organizmu.
- Przy stolcach bardzo płynnych, można zagęścić treść jelitową jedząc codziennie porcję ryżu ugotowanego na wodzie, a także banany, które powinny być niedojrzałe tzn. jeszcze zielone

Wskazówki dietetyczne dla pacjentów po wyłonieniu urostomii

- Minimum 2 litry wody
- Ograniczenie szczawianów
- Kontrolowanie wapnia w diecie
- Ograniczenie spożycia czerwonego mięsa
- Ograniczenie ilości soli
- Kontrola zabarwienia i wyglądu moczu z uwzględnieniem diety i leków
- Ograniczenie spożywania pokarmów zasadowych(białe mięso, białko jaj)
- Przestrzeganie ogólnych zasad zdrowego żywienia
- Ograniczyć spożycie alkoholu
- Stosować urozmaiconą i zakwaszającą mocz dietę, co zmniejszy ryzyko powstania kamicy i zakażeń w drogach moczowych